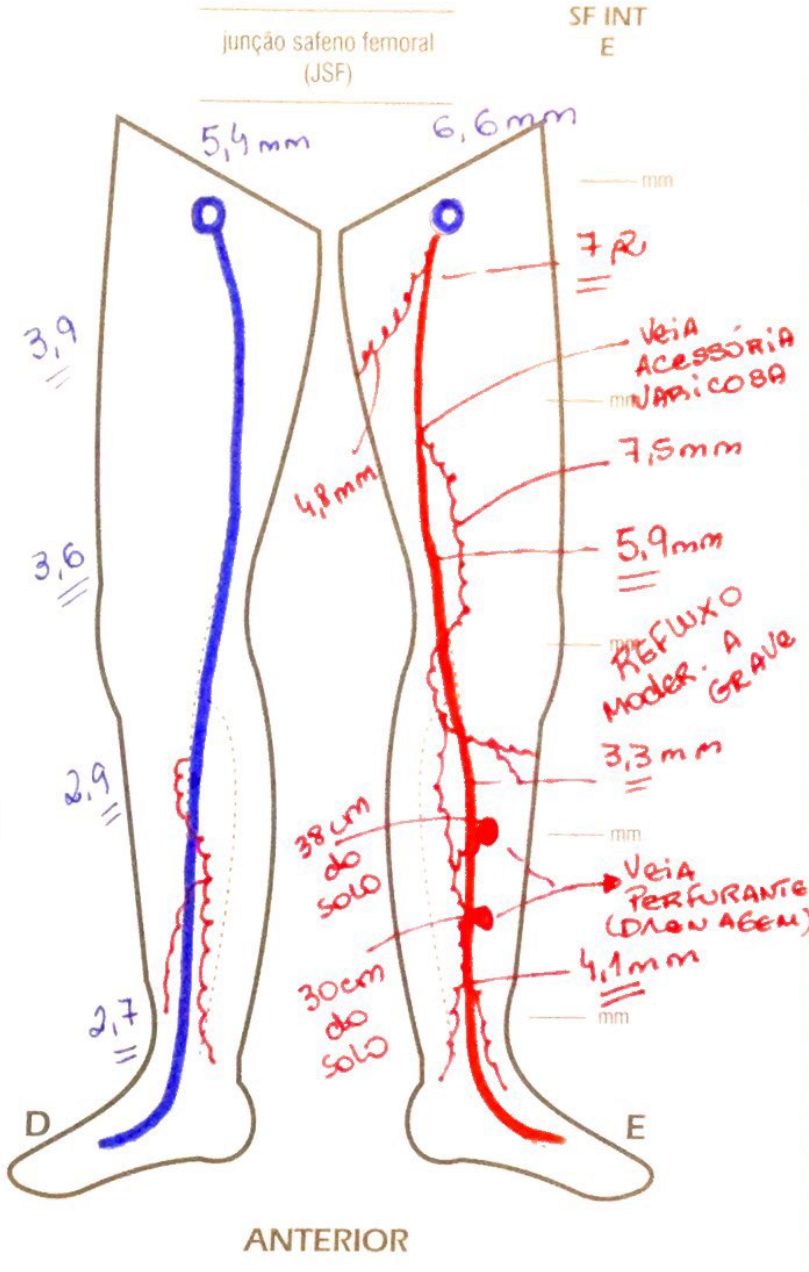
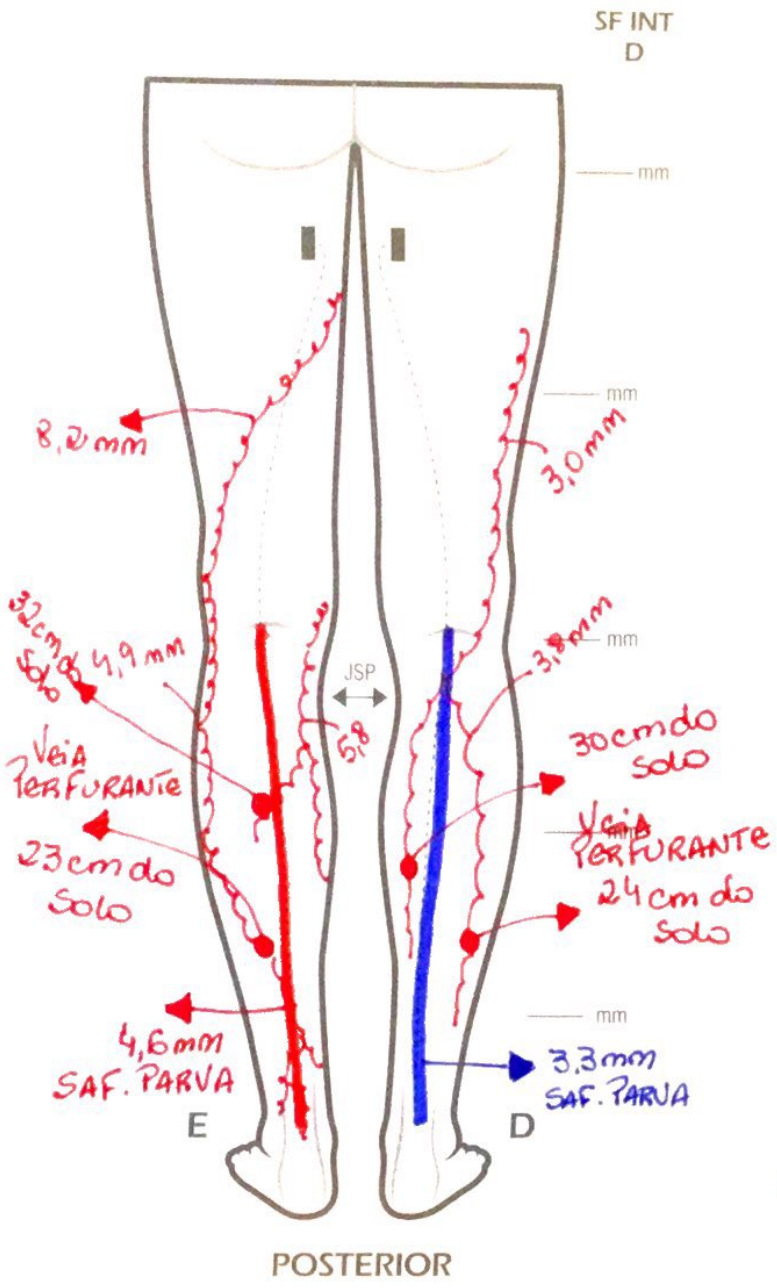
— normal

— ocluído

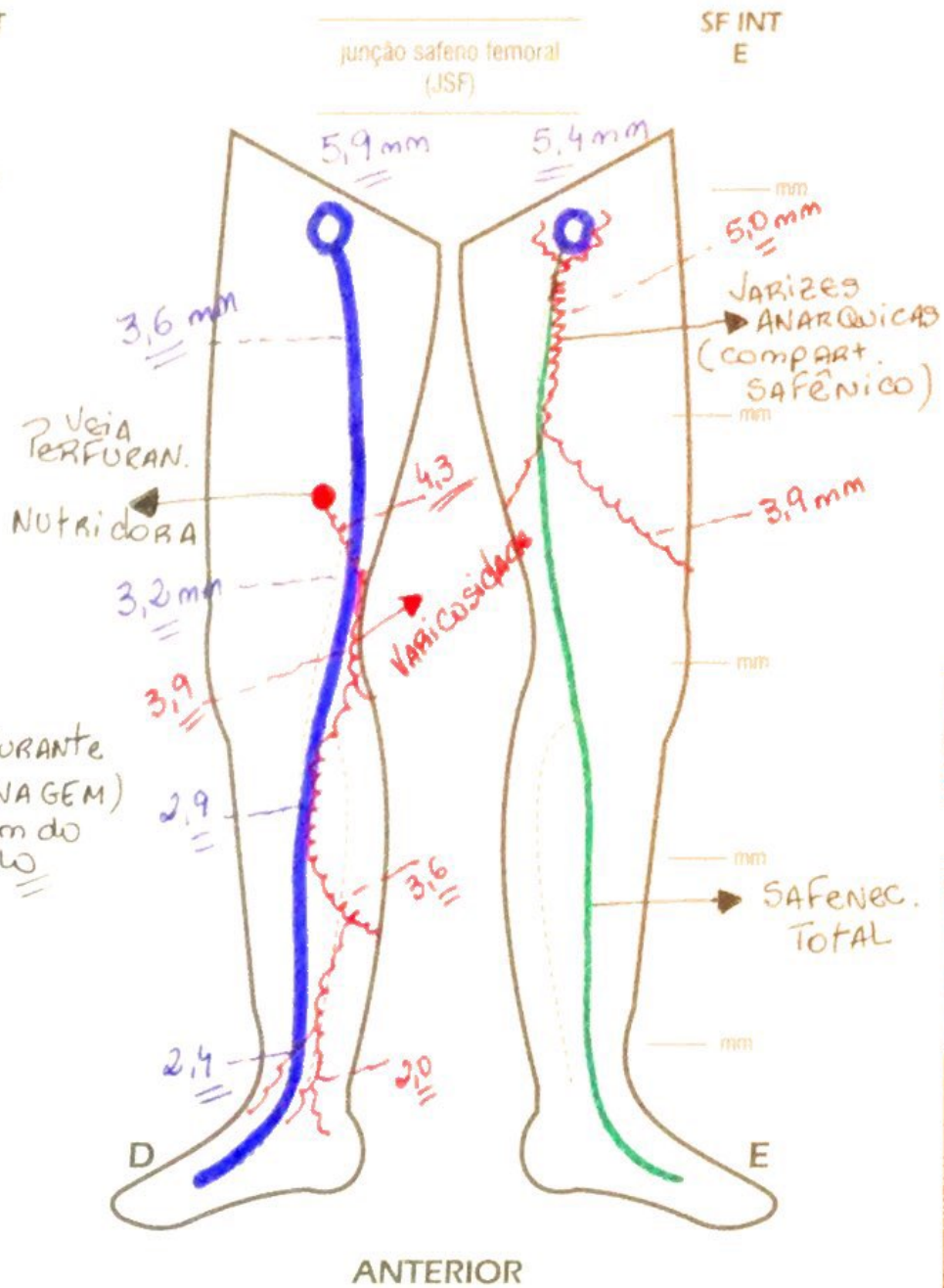
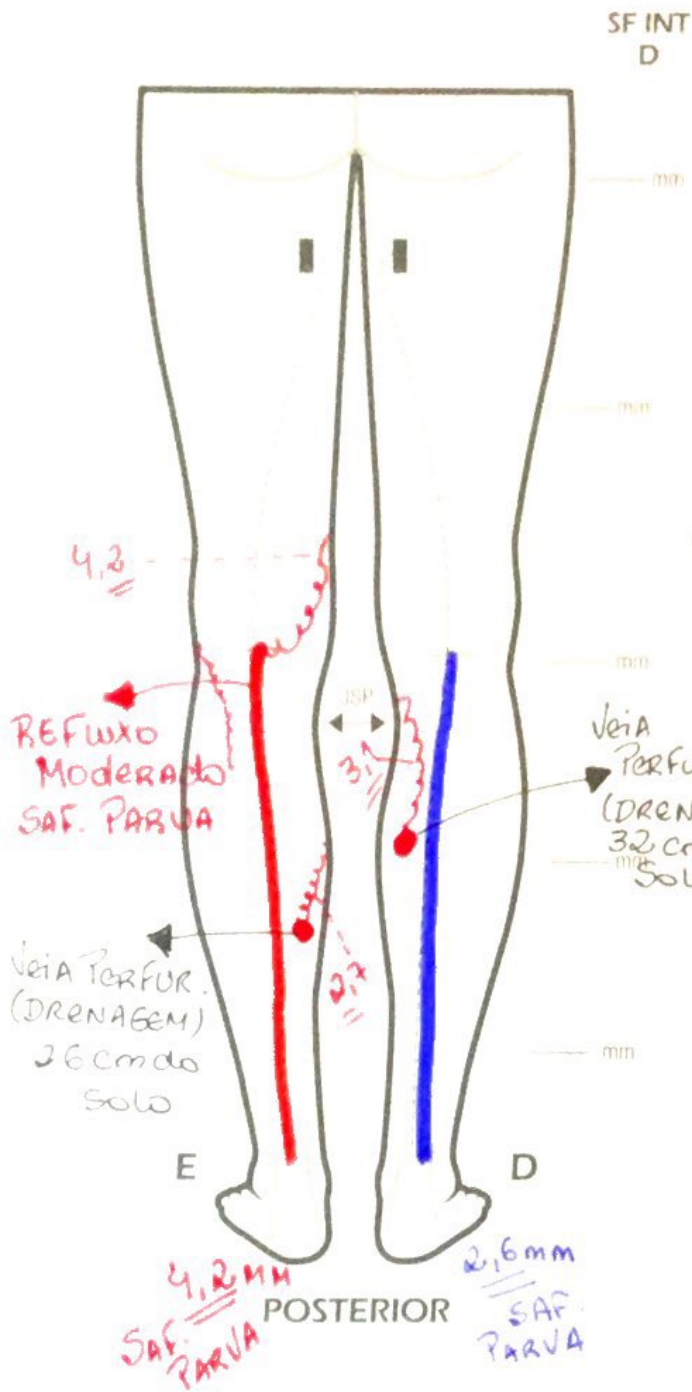
— insuficiente

- - - recanalização

● perfurante insuficiente

● perfurante competente

XXX normal



— normal

— ocluido

— insuficiente

- - - recanalização

● perfurante insuficiente

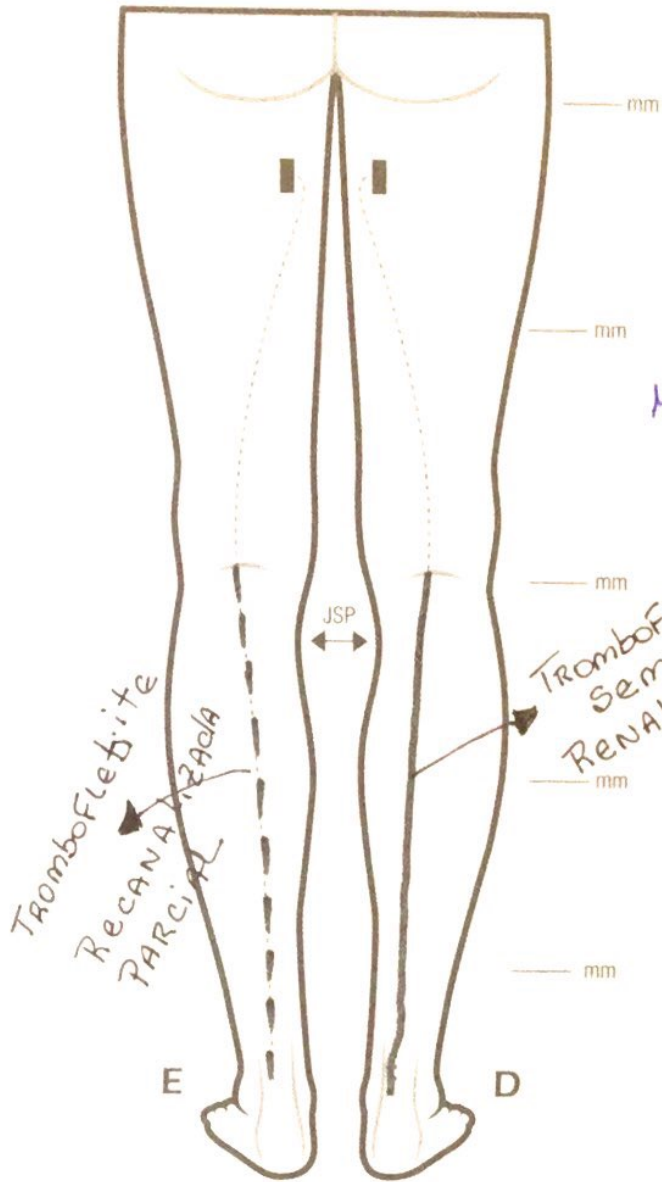
● perfurante competente

XXX normal

SF INT  
D

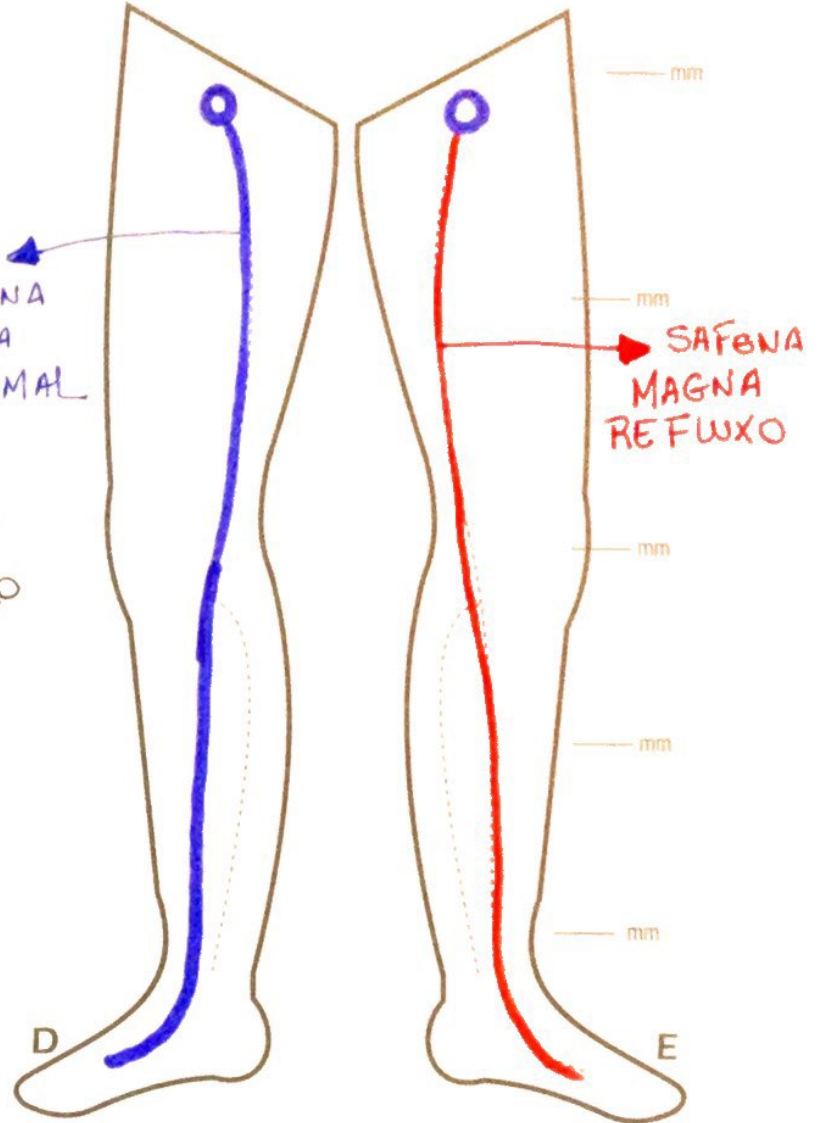
junção safeno femoral  
(JSF)

SF INT  
E



SAFENA  
MAGNA  
NORMAL

Tromboflebite  
Sem  
RENALIZAÇÃO



POSTERIOR

ANTERIOR

— normal

— ocluído

● perfurante insuficiente

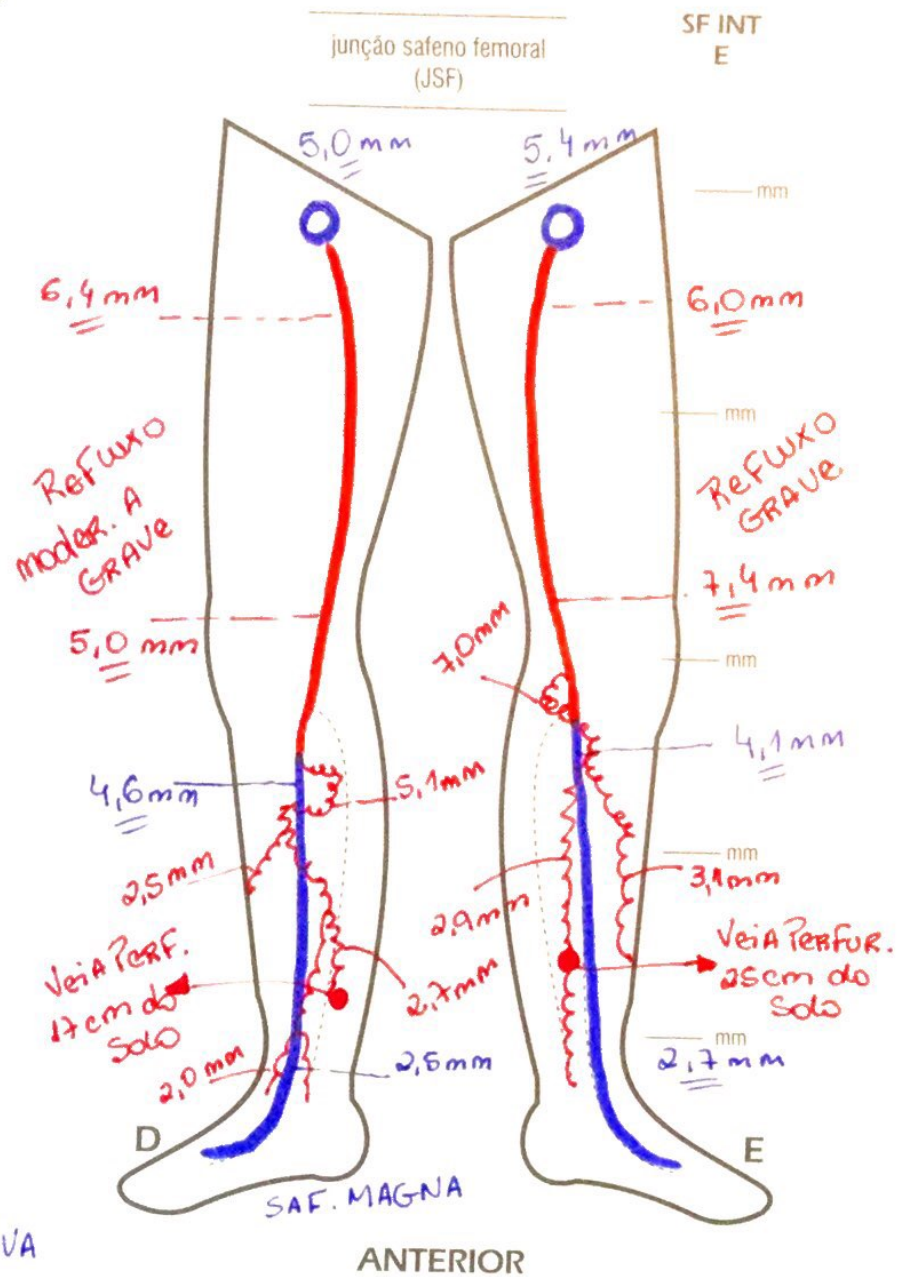
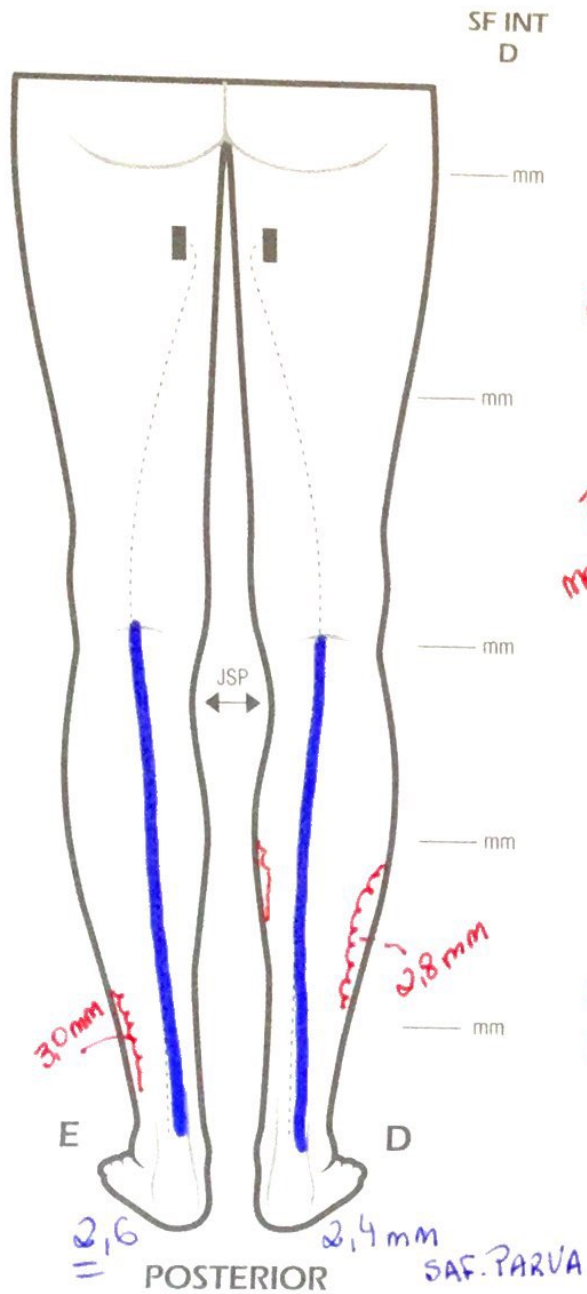
XXX normal

— insuficiente

- - - recanalização

● perfurante competente





— normal

— ocluído

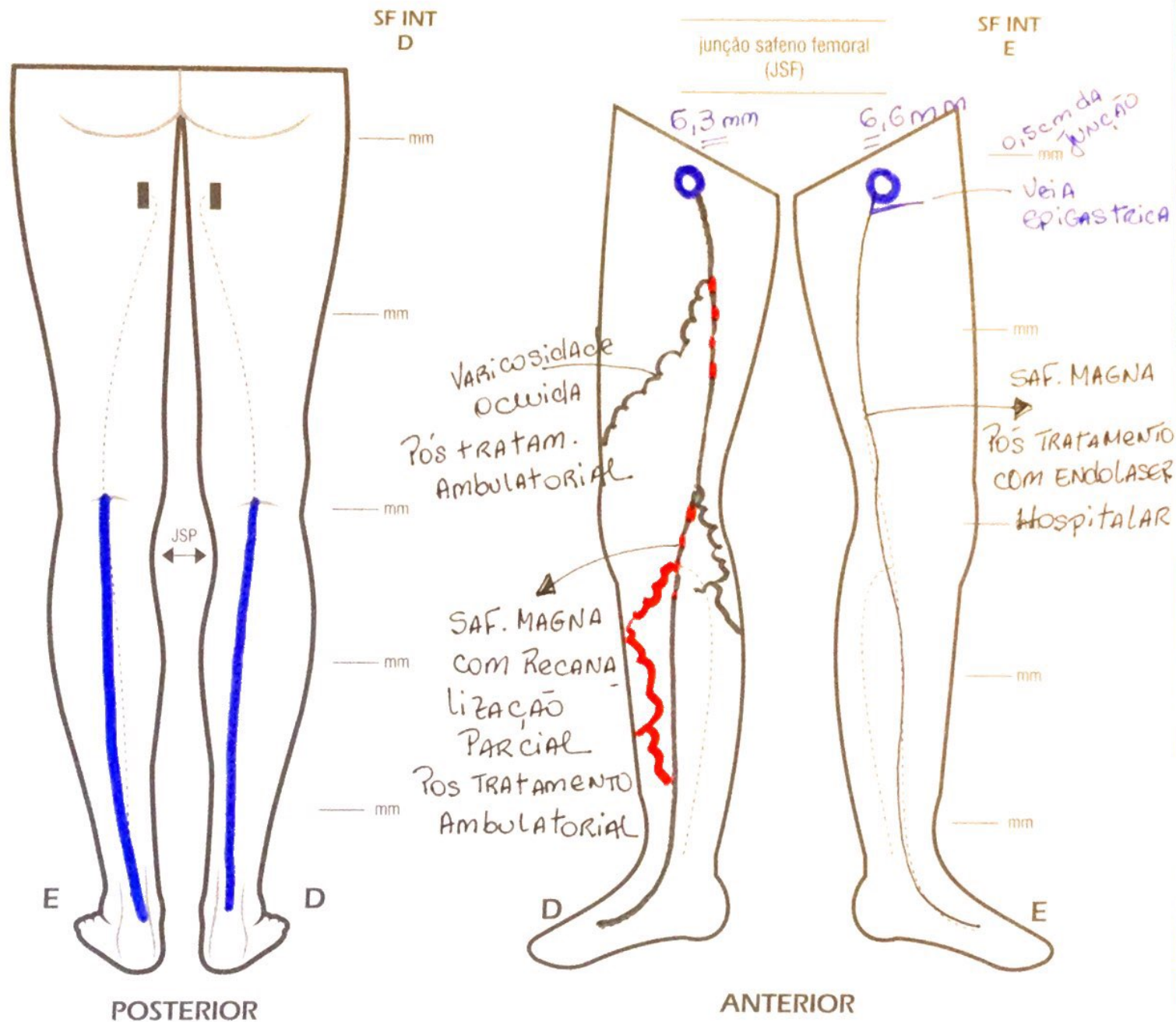
● perfurante insuficiente

XXX normal

— insuficiente

- - - - recanalização

● perfurante competente



SF INT  
D

junção safeno femoral  
(JSF)

SF INT  
E

mm

mm

mm

mm

mm

E

D

POSTERIOR

6,3 mm

6,6 mm

0,5 cm da  
junção

Veia  
EPIGÁSTRICA

mm

SAF. MAGNA

POs TRATAMENTO  
COM ENDOLASER

HOSPITALAR

mm

mm

E

ANTERIOR

VARICOSIDADE  
OCUIDA  
POs TRATAM.  
AMBULATORIAL

SAF. MAGNA  
COM RECANA  
LIZAÇÃO  
PARCIAL  
POs TRATAMENTO  
AMBULATORIAL

— normal

— ocluido

● perfurante insuficiente

XXX normal

- - - insuficiente

- - - recanalização

● perfurante competente